

Avaliação dos tecidos peri-implantares em pacientes reabilitados com próteses totais fixas implantossuportadas

Suzanne Mascarenhas **GUERRERA***, Viviane **RABELO****,
André Carlos de **FREITAS*****, Robson G. **MENDONÇA******,
Sérgio **WENDELL*******, Luis Rogério **DUARTE*******

Palavras-chave

Parâmetros clínicos. Implantes osseointegrados. Peri-implantite.

Resumo

Este estudo propõe uma avaliação das condições dos tecidos peri-implantares em pacientes reabilitados com próteses totais fixas sobre implantes em maxilas e/ou mandíbulas, atendidos no Curso de Especialização em Implantodontia da Universidade Federal da Bahia (UFBA). A amostra constituiu-se de oito pacientes, e foram analisados mobilidade, dor, profundidade de sondagem, índice de placa, índice de sangramento, supuração e faixa de tecido ceratinizado. De um total de 49 implantes avaliados, apenas um (2,04%) apresentou peri-implantite (com supuração e profundidade de sondagem de 6mm). Os resultados confirmam a necessidade de se estabelecer um programa de terapia de suporte para o paciente reabilitado com implantes osseointegrados.

* Especialista em Periodontia pela ABO-BA. Especialista em Implantodontia pela UFBA.

** Especialista em Periodontia pela UFES. Especialista em Odontogeriatría pela Unigranrio. Mestre em Implantologia pela USC/Bauru. Coordenadora do Curso de Especialização em Implantodontia Funorte/Reclident.

*** Mestre em Cirurgia e Traumatologia Bucomaxilofacial pela Universidade Federal de Pernambuco. Doutor em Cirurgia e Traumatologia Bucomaxilofacial pela PUC-RS. Coordenador do Curso de Especialização da FOUFBA.

**** Especialista em Implantodontia pela ABO-BA. Mestre em Odontologia pela FOUFBA. Professor de Cirurgia do Curso de Odontologia da UEFS.

***** Especialista em Implantodontia pela ABO-BA. Mestre em Odontologia pela FOUFBA. Professor do Curso de Especialização em Implantodontia da FOUFBA.

***** Especialista em Implantodontia pela ABO-BA. Mestre em Implantologia pela USC/Bauru. Professor do Curso de Especialização em Implantodontia da UFBA. Coordenador do Curso de Especialização em Implantodontia do Funorte/Reclident. Doutor em Implantodontia pela São Leopoldo Mandic/Campinas.

INTRODUÇÃO

A avaliação contínua de pacientes tratados com implantes é necessária para determinar o sucesso desses em longo prazo. A avaliação clínica é importante para otimizar a manutenção, detectar sinais precoces de doença e planejar intervenções corretivas²².

Experiências clínicas sobre os efeitos em longo prazo dos tratamentos da periodontite têm demonstrado claramente que uma cuidadosa manutenção profissional pós-terapêutica é parte integrante do tratamento¹¹, e o diagnóstico contínuo controlando o paciente a fim de indicar uma terapia adequada e otimizar as intervenções terapêuticas de acordo com as necessidades dos pacientes é parte integrante do tratamento de suporte¹¹.

Este estudo propõe uma avaliação das condições dos tecidos peri-implantares, em pacientes reabilitados com próteses totais fixas sobre implantes em maxilas e/ou mandíbulas, atendidos no Curso de Especialização em Implantodontia da Universidade Federal da Bahia (UFBA). Para isso, foi feita uma análise dos seguintes parâmetros diagnósticos, utilizados para monitoramento dos implantes osseointegráveis: mobilidade, dor, profundidade de sondagem, índice de sangramento, índice de placa, supuração e faixa de tecido ceratinizado.

REVISÃO DE LITERATURA

A resposta do hospedeiro à formação de biofilme sobre o implante inclui reações inflamatórias que ocorrem inicialmente no tecido mole, mas que podem posteriormente

progredir e levar à destruição do tecido ósseo de suporte^{5,9,26}.

Segundo o Workshop de Periodontia¹ de 1993, doença peri-implantar é um termo coletivo para reações inflamatórias nos tecidos em volta dos implantes. Pode ser classificada em mucosite e peri-implantite. O termo mucosite é usado para descrever reações inflamatórias reversíveis nos tecidos moles em volta dos implantes em função; e peri-implantite, para descrever reações inflamatórias com perda de suporte ósseo nos tecidos em volta dos implantes em função.

Índices usados em Periodontia são frequentemente aplicados para avaliação de implantes dentários, mas eles sozinhos não definem sucesso ou falha do implante. Contudo, o seu conhecimento permite estabelecer uma escala de qualidade de saúde-doença do implante relacionado com sua terapia²⁰.

Parâmetros diagnósticos

A avaliação radiográfica imediatamente após o procedimento cirúrgico serve para documentar a localização do implante e obter uma referência para comparações futuras¹⁰. Quando o *abutment* é fixado ao implante, cerca de 0,5 a 1 mm de tecido conjuntivo forma-se apicalmente a essa conexão². A reabsorção óssea marginal é um indicador significativo da saúde do implante, e as suas mensurações devem ser realizadas a partir da posição inicial desses. Depois do primeiro ano em função, a perda óssea marginal é de 0 a 0,2 mm, e essa deve ser incluída na escala de saúde e os implantes avaliados individualmente². Apesar da tomografia

computadorizada ser um método superior para avaliação de perda óssea, o método mais comum para essa avaliação é a radiografia periapical convencional²⁰.

A modificação do índice de placa de Silness-Löe por Mombelli e Lang²², 1994, oferece um sistema facilmente aplicável e reproduzível para avaliar a higiene bucal realizada por pacientes com implantes ao longo do tempo.

Índice de placa modificado:

- Índice 0 = placa bacteriana não detectada.
- Índice 1 = placa bacteriana detectada ao passar a sonda na superfície marginal do implante.
- Índice 2 = placa bacteriana detectada a olho nu.
- Índice 3 = placa bacteriana abundante.

O índice gengival originalmente desenvolvido para a avaliação do grau de inflamação dos tecidos periodontais marginais tem sido adaptado para o uso em implantes²².

- Índice 0 = ausência de sangramento quando uma sonda passa ao longo da margem gengival adjacente ao implante.
- Índice 1 = sangramentos isolados.
- Índice 2 = o sangue forma uma linha vermelha na borda do implante.
- Índice 3 = sangramento intenso e profundo.

Aumento da profundidade de sondagem e perda de inserção clínica são sintomas característicos da doença periodontal. Vários estudos têm demonstrado que a sonda periodontal frequentemente falha em identificar o nível histológico da inserção do tecido conjuntivo. A sondagem também tem limitada reprodutibilidade.

As suas vantagens são a simplicidade do método, imediata avaliação dos resultados e a habilidade para demonstrar padrões topográficos da doença^{3,10}. A principal resistência à penetração da sonda no tecido peri-implantar são, provavelmente, as fibras relacionadas ao perioste da crista alveolar ou a própria crista. Pode-se esperar que a localização do nível ósseo peri-implantar esteja 1 mm apicalmente à posição da sonda³.

Medidas de profundidade de sondagem peri-implantar são mais sensíveis à variação de força do que as sondagens periodontais. O desenho do implante (concauidades, ombro, rugosidade) pode aumentar a resistência à penetração da sonda e pode impedir o alinhamento dessa^{3,21}.

A sondagem peri-implantar deveria incluir a medida do nível de inserção clínica relativo a um ponto de referência fixo no implante ou na sua supraestrutura. Se a peri-implantite está associada à recessão marginal, então a profundidade de sondagem sozinha não pode refletir com acurácia a perda óssea peri-implantar, cujo aumento de perda de inserção é um sinal definitivo de patologia peri-implantar^{10,22}.

O sangramento à sondagem pode estar correlacionado com o grau de inflamação da mucosa peri-implantar ou poderia ser relacionado a forças indevidas. Contudo, a ausência de sangramento à sondagem representa uma condição de tecido mole peri-implantar estável^{3,9,25}.

Mobilidade no período de manutenção é um sinal do estágio final da peri-implantite e indica completa falha da osseointegração²⁵. Implantes

com estágios menos avançados da peri-implantite podem ainda aparecer imóveis devido a alguma osseointegração remanescente. Isso significa que a mobilidade não pode ser usada para detectar estágios iniciais da peri-implantite^{7,10}.

Uma vez que o implante tenha atingido a cicatrização primária, a ausência de dor sob forças verticais ou horizontais é um critério subjetivo primário. Em geral, mas nem sempre, a dor está ausente, a menos que o implante apresente-se com mobilidade e circundado por tecido inflamatório ou tenha uma fixação rígida que penetre no nervo. A condição mais comum de causa de desconforto é quando o *abutment* do implante está solto e aprisiona algum tecido mole na interface implante-*abutment*. Caso a conexão implante-*abutment* esteja firme, atenção deve ser dada a uma fratura no corpo do implante¹⁸.

Exames histológicos de tecidos periodontais mostram um infiltrado de neutrófilos sempre que a doença está presente. Isso sugere que a supuração esteja associada com a atividade de doença e indica uma necessidade de terapia anti-infecciosa^{10,14,23,25}. Sua detecção clínica é o mais provável indicativo de um processo de destruição ativa de tecido, sugerindo ser um indício de peri-implantite^{14,23}. Sendo assim, a supuração pode ser mais um item a ser incluído no monitoramento do paciente implantado, devendo ser avaliado em conjunto com os demais parâmetros¹⁴.

As opiniões sobre a dimensão da gengiva que poderia ser considerada “adequada” ou “suficiente” são variadas. Lang e Löe¹³ mostraram,

em estudos de avaliação clínica, que áreas com menos de 2mm de gengiva exibiam sinais clínicos persistentes de inflamação, mesmo livres de placa. Os autores sugeriram que uma faixa de 2mm de tecido ceratinizado é uma margem adequada para a manutenção da saúde gengival.

Wennström e Lindhe²⁸, após um acúmulo de placa em modelo de cão Beagle, observaram sinais clínicos de inflamação (vermelhidão e edema) mais pronunciados nas regiões dentárias com ausência de tecido ceratinizado. Todavia, análises histológicas revelaram que o tamanho do infiltrado de células inflamatórias e sua extensão em direção apical eram semelhantes nas duas categorias de unidades dentogengivais. Comparadas com as unidades gengivais de tecido ceratinizado, constatou-se que as unidades com ausência de tecido ceratinizado eram mais delgadas no sentido vestibulolingual e que seu epitélio bucal tinha uma camada mais fina de ceratina. Presumivelmente, essas diferenças morfológicas no tecido marginal tornaram o sistema vascular mais prontamente visível pelo lado vestibular da gengiva, podendo explicar, assim, porque as áreas com apenas uma faixa estreita pareciam clinicamente mais inflamadas do que aquelas com a faixa larga e adequada de tecido ceratinizado.

A necessidade indispensável de mucosa ceratinizada para a saúde peri-implantar é controversa. Apesar disso, tem sido aceito que a presença de uma faixa adequada de mucosa ceratinizada peri-implantar com boas condições de espessura oferece benefícios funcionais e estéticos às reabilitações, como maior facilidade no condicionamento dos tecidos peri-implanta-

res e moldagem, menor ocorrência de recessões com exposição de *abutments*, menor sensibilidade da mucosa durante procedimentos de higiene bucal e melhor proteção contra infecção nos tecidos peri-implantares¹⁸.

MATERIAL E MÉTODOS

Seleção dos pacientes

No presente estudo foram atendidos pacientes reabilitados com próteses totais fixas sobre implantes na maxila e/ou mandíbula com reabilitação protética tipo protocolo com gengiva artificial e dentes de estoque, tratados nas clínicas do Curso de Especialização em Implantodontia da Universidade Federal da Bahia-UFBA (Salvador/BA), com os implantes em função por pelo menos 12 meses.

A amostra constituiu-se de 8 pacientes (1 do sexo masculino e 7 do sexo feminino), numa faixa etária de 47 a 72 anos, sendo que 2 indivíduos apresentavam reabilitação em ambas as arcadas, 4 apenas na mandíbula e 2 apenas na maxila. Foram avaliados o número total de 49 implantes. Com a prótese desmontada, foram avaliados os seguintes parâmetros clínicos:

- Mobilidade através de palpação vestibulolingual e mesiodistal.
- Dor à palpação.
- Profundidade de sondagem. Com sondas plásticas (Hu-Friedy PCP11PT), foram avaliadas a presença ou ausência de bolsas peri-implantares em quatro sítios por implante (V, L, M e D — vestibular, lingual mesial e distal, respectivamente).
- Índice de sangramento. Foram avaliados os quatro sítios de cada implante (V, L, M e D), segundo a classificação de Mombelli e Lang (1994) modificada para implantes²².
- Índice de placa. Foram avaliados os quatro sítios de cada implante (V, L, M e D), segundo classificação de Mombelli e Lang modificada para implantes (1994)²².
- Presença ou ausência de supuração, através de sondagem nos quatro sítios de cada implante (V, L, M e D) com sondas plásticas (Hu-Friedy PCP11PT).
- Faixa de tecido ceratinizado foi registrada nas quatro faces (V, L, M e D) na mandíbula e na face vestibular na maxila através de uma sonda milimetrada PC-15 (Hu-Friedy).

Além dos parâmetros de diagnóstico citados acima, foram realizadas radiografias periapicais convencionais como método diagnóstico auxiliar para avaliação de perda óssea e radiolucidez peri-implantar (Fig. 1A), e também foram avaliadas falhas na prótese (fratura de parafusos protéticos, da estrutura, de dentes ou em qualquer componente da prótese) e exposição de roscas do implante.

Na consulta de avaliação foram realizados os seguintes procedimentos: motivação e reforço sobre higiene bucal; raspagem e polimento; aplicação de gel de clorexidina 2%. Naqueles casos em que o paciente necessitava de alguma intervenção adicional, como por exemplo o tratamento de doença peri-implantar ou a correção de falha protética, foi agendada nova consulta para tratamento.

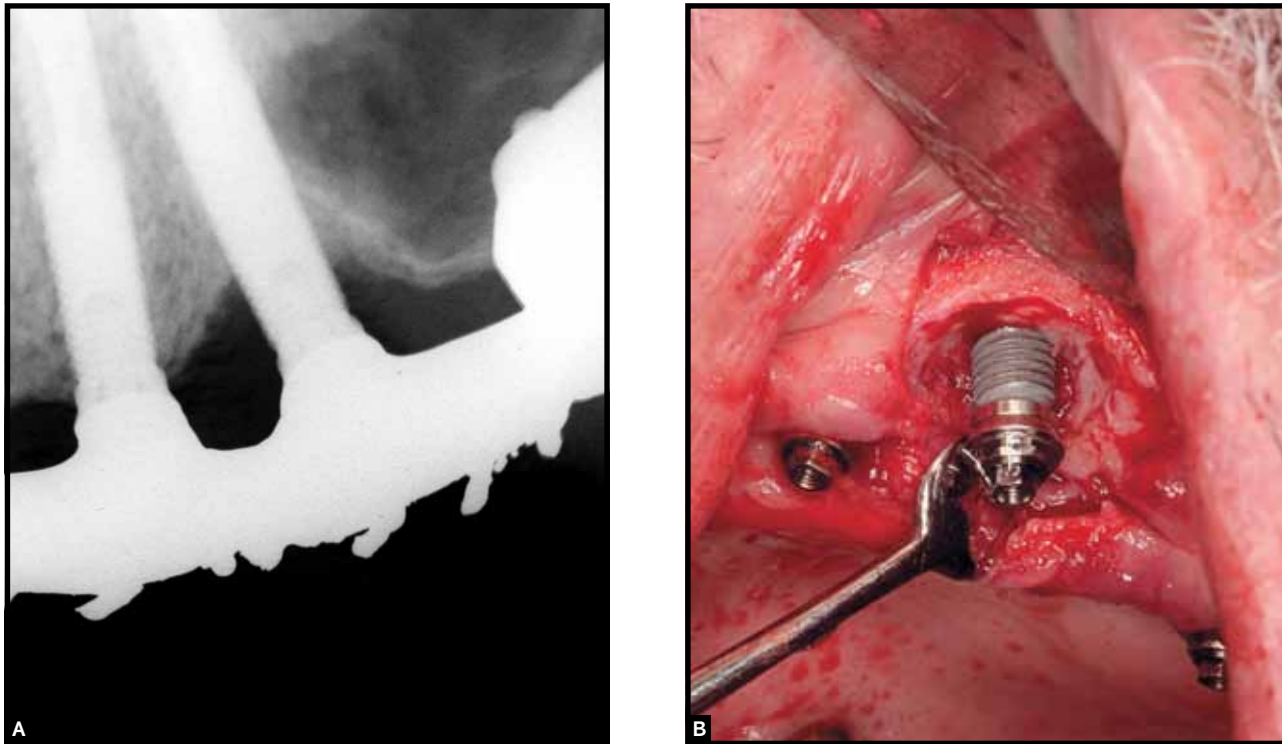


Figura 1 - Radiografia periapical de implante com peri-implantite (A) e perda óssea detectada durante acesso cirúrgico (B).

Análise estatística

Os dados da amostra foram tabulados para realização da análise estatística, separando-se os resultados de maxila e mandíbula.

Para análise das variáveis quantitativas (profundidade de sondagem e tecido ceratinizado), aplicou-se a Análise de Variância e o teste de comparações múltiplas de Tukey; as variáveis qualitativas (índices de sangramento e de placa) foram analisadas pelo teste não paramétrico de Friedman. Todas as análises

foram feitas no programa estatístico BioEstat 5.0 com nível de significância de 5%. Como pequenas variações na posição dos implantes são possíveis, as análises foram feitas com dados agrupados de acordo com a arcada e o tipo de implante (convencional ou zigomático). Em um paciente com 5 implantes na mandíbula foi excluído o implante do centro, para que pudesse ser feita a comparação pela posição de cada implante, já que os outros pacientes apresentavam apenas 4 implantes.

RESULTADOS

Conforme os dados coletados, não observou-se exposição de roscas dos implantes posicionados nas duas arcadas e nem mobilidade, e nenhum paciente reclamou de dor relacionada ao implante. Dois pacientes apresentavam problemas relacionados à reabilitação protética: uma fratura do parafuso protético e uma ausência de um parafuso protético).

Um paciente apresentou peri-implantite em um implante da maxila (sangramento, supuração, profundidade de sondagem de 6mm e perda óssea) (Fig. 1A, 2A), e foi tratado através de raspagem, cirurgia de acesso com descontaminação do implante (escova de Robson com gel de clorexidina a 2% e cloridrato de tetraciclina 500mg por 5 minutos) (Fig. 1B), e antibioticoterapia sistêmica (Amoxicilina 500mg e Metronidazol 250mg por 7 dias). Os demais im-

plantes não apresentaram profundidade de sondagem maior que 4mm. Após 10 meses, o implante com peri-implantite apresentou profundidade de sondagem menor que 2mm, ausência de supuração e inflamação peri-implantar (Fig. 2B).

Índices de sangramento e de placa

As medianas obtidas nas faces dos implantes estão descritas na Tabela 1. Não foram observadas diferenças significativas entre as faces nos dois parâmetros clínicos avaliados.

Profundidade de sondagem e faixa de tecido ceratinizado

A Tabela 2 apresenta a média e o desvio-padrão obtidos nas quatro faces dos implantes. A análise estatística observou diferenças na profundidade de sondagem e na faixa de

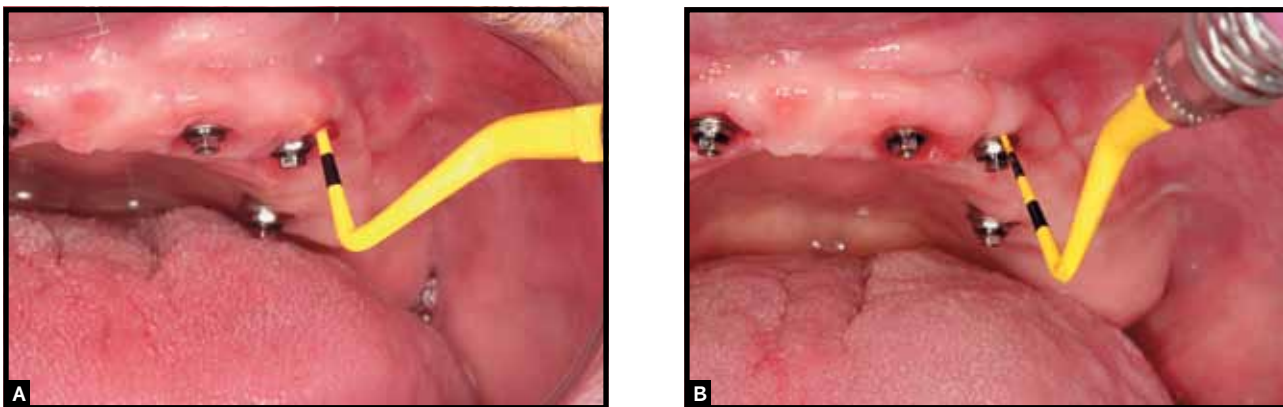


Figura 2 - Avaliação clínica de implante com peri-implantite (A) e reavaliação do mesmo implante após terapia (B).

Tabela 1 - Medianas dos parâmetros clínicos: índices de sangramento e de placa.

	Face				p-valor*
	V	L	M	D	
Mandíbula					
Índice de sangramento	0	0	0	0	p=0,9
Índice de placa	1	1	1	0	p=0,8
	Face				
Maxila – Convencionais	V	L	M	D	p-valor*
Índice de sangramento	1	1	1	1	p=0,9
Índice de placa	1	1	2	1	p=0,4
	Face				
Maxila – Zigomáticos	V	L	M	D	p-valor*
Índice de sangramento	1	1	0	1	p=0,6
Índice de placa	1	1	1	1	p=0,9

* Teste de Friedman (alfa=5%).

tecido ceratinizado das faces dos implantes na mandíbula. Os maiores valores de profundidade de sondagem foram encontrados nas faces mesial e distal, os quais foram semelhantes entre si e estatisticamente mais altos que os observados nas faces vestibular e lingual. Em relação à faixa de tecido ceratinizado, as faces organizam-se na seguinte seqüência decrescente: mesial e distal (semelhantes entre si), vestibular e lingual.

Diferenças significativas entre a profundidade de sondagem não foram detectadas nos implantes colocados na maxila. Quanto à faixa de tecido ceratinizado, só foi medido na face vestibular e por isso não foi feita a estatística para comparação entre faces.

Tabela 2 - Média (desvio-padrão) dos parâmetros clínicos: profundidade de sondagem e faixa de tecido ceratinizado.

	Face				p=valor*
	V	L	M	D	
Mandíbula					
Profundidade de sondagem	1,5 (0,6) ^B	1,4 (0,2) ^B	2,1 (0,3) ^A	2,2 (0,3) ^A	p=0,001
Tecido ceratinizado	1,9 (1,2) ^B	0,7 (0,3) ^C	2,5 (0,6) ^A	3,1 (0,8) ^A	p=0,0006
	Face				
Maxila - Convencionais	V	P	M	D	
Profundidade de sondagem	2,5 (0,5)	2,5 (1,0)	2,9 (0,8)	2,3 (0,7)	p=0,7
Tecido ceratinizado	5,0 (1,1)	-	-	-	N-E
	Face				
Maxila - Zigomáticos	V	P	M	D	
Profundidade de sondagem	2,4 (0,8)	2,1 (0,8)	3,1 (1,0)	2,8 (0,6)	p=0,4
Tecido ceratinizado	5,3 (1,3)	-	-	-	N-E

ANOVA / Tukey (alfa=5%). Letras distintas (A, B e C) representam significância estatística.

DISCUSSÃO

A partir da avaliação de parâmetros clínicos e radiográficos, pode-se estabelecer um protocolo de manutenção para o controle e longevidade dos casos bem-sucedidos e tratamento de eventuais doenças peri-implantares²². Mas poucos são os profissionais que avaliam a pós-instalação dos implantes e fornecem orientação sobre higiene bucal, bem como estabelecem um protocolo de avaliação e acompanhamento longitudinal desses parâmetros.

A avaliação radiográfica imediatamente após o procedimento cirúrgico serve para documentação da localização do implante e obtenção de uma referência para comparações futuras¹⁰. Para a avaliação precisa de alterações de nível ósseo, é necessária uma série longitudinal de radiografias padronizadas. Esse alto nível de sofisticação é normalmente utilizado para fins de pesquisa. Assim, o exame radiográfico não pode ser o único parâmetro para estimar o desempenho dos implantes no paciente²³.

Esse estudo encontrou algumas dificuldades em relação à padronização e comparação de exames radiográficos, já que nem todos os pacientes apresentavam radiografias pós-procedimento cirúrgico como referência para comparações. Por esse motivo, foram realizadas apenas radiografias periapicais convencionais como método diagnóstico auxiliar para avaliação de perda óssea e radiolucidez peri-implantar. Apenas um paciente apresentou perda óssea maior quando comparada com os implantes adjacentes, além de supuração e profundidade de sondagem de 6mm.

Na avaliação das estruturas ósseas adjacentes ao implante durante longos períodos de tempo, a radiografia convencional é uma técnica largamente aplicada na prática clínica. Contudo, deveria ser notado que mudanças mínimas na morfologia óssea na área da crista podem não ser reveladas até que elas alcancem forma e tamanho significativos¹⁴. Pepelassi et al.²⁴ compararam medidas cirúrgicas durante cirurgia periodontal e medidas de radiografias periapicais e panorâmicas, e concluíram que: mesmo as radiografias periapicais mostrando-se mais eficientes na detecção de defeitos ósseos do que as radiografias panorâmicas, a habilidade das radiografias em detectar defeitos ósseos periodontais foi relativamente baixa, pois defeitos rasos e estreitos foram os mais difíceis de ser detectados. Então, essa característica limita as radiografias como sendo mais confirmatórias do que exploratórias¹⁴.

Uma vez que o implante tenha atingido a cicatrização primária, a ausência de dor sob forças verticais ou horizontais é um critério subjetivo primário. Em geral, mas nem sempre, a dor está ausente, a menos que o implante apresente-se com mobilidade e circundado por tecido inflamatório ou tenha uma fixação rígida que penetre no nervo¹⁸. Nesse estudo a avaliação de dor e desconforto foi realizada através da palpação dos implantes. Nenhum paciente reclamou de dor ou desconforto relacionado ao implante.

Na mandíbula foram encontrados os menores índices de placa e sangramento, que não foram estatisticamente significativos entre as faces mesial, distal, vestibular e lingual. Na maxila, tanto nos implantes convencionais quanto nos zigomáticos,

foram encontrados os maiores índices de placa e sangramento, que não foram estatisticamente significativos entre as faces vestibular, lingual, mesial e distal (V, L, M e D, respectivamente). Uma das hipóteses que pode ser sugerida é o fato da prótese na maxila necessitar de uma flange vestibular e maior quantidade de implantes nessa arcada, o que dificulta o controle de placa pelo paciente tanto nas faces livres quanto nas faces interproximais.

Apesar da sondagem ser um método simples e confiável, há divergências na literatura em relação à sua utilização. Vários estudos têm mostrado que implantes bem-sucedidos geralmente permitem uma penetração da sonda de aproximadamente 3mm²². A profundidade de sondagem frequentemente é usada para avaliar os implantes, entretanto, é controverso relacioná-la com doença. Essa pode ser um reflexo da espessura original do tecido mole na área, antes da colocação do implante^{18,25}.

Nesse estudo, os maiores valores de profundidade de sondagem foram encontrados na maxila e não foram estatisticamente significativos entre as faces V, L, M e D. Pode ser sugerida como justificativa para esse resultado, tanto uma maior dificuldade de controle de placa pelo paciente, quanto a maior espessura de tecido mole encontrado na maxila. Nas fixações zigomáticas, segundo Barreto et al.⁴, as mais altas profundidades, índices de sangramento e placa podem também ser explicados por seu posicionamento geralmente mais palatinizado que nos implantes convencionais, devido ao direcionamento anatômico do pilar zigomático e à sua angulação em relação à maxila. A palatinização desses implantes leva à

formação de maiores áreas suspensas (cantiléveres) vestibulares de difícil acesso pelos pacientes. Na região palatina existe também uma diferença de espessura da mucosa em relação à área de crista alveolar, em função da grande quantidade de tecido conjuntivo, adiposo e à presença de glândulas salivares menores.

Neste estudo, as menores faixas de tecido ceratinizado e profundidades de sondagem foram encontradas na mandíbula, sendo que os maiores valores de profundidade de sondagem estavam nas faces mesial e distal, os quais foram semelhantes entre si e estatisticamente mais altos que os observados nas faces vestibular e lingual. Em relação à faixa de tecido ceratinizado na mandíbula, os maiores valores também foram encontrados nas faces mesial e distal, que podem justificar também as maiores profundidades de sondagem. As opiniões sobre a dimensão da gengiva que poderia ser considerada "adequada" ou "suficiente" são variadas. Em estudos de longo prazo, pacientes com boa higiene bucal tenderam a manter os implantes por um longo período de tempo. Com adequada prática de higiene bucal, a presença de mucosa peri-implantar ceratinizada parece não ser essencial para manter a estabilidade peri-implantar¹⁴.

Ainda em relação à profundidade de sondagem, neste estudo a maioria dos sítios não apresentou profundidade maior que 4mm, com exceção de um implante na maxila de um paciente diabético, que tinha profundidade de 6mm e apresentou supuração. As alterações patológicas, quando presentes na região peri-implantar, ocorrem devido ao desequilíbrio entre a microbiota

local (quantitativa e qualitativamente) e a resistência do hospedeiro, sendo, então, a história de doença periodontal e/ou peri-implantar prévia, devida às condições de saúde geral do hospedeiro: diabetes, tabagismo, características genéticas e uso de medicamentos, fatores capazes de alterar a colonização bacteriana peri-implantar¹⁶. Essa amostra apresentou apenas um paciente fumante e três pacientes com Diabetes tipo II controlados, sendo que apenas um paciente diabético apresentou peri-implantite.

Em humanos, a microbiota nos dentes e nos implantes tem muitas características em comum, a microbiota nas áreas saudáveis e nos sítios doentes — tanto em dente quanto em implante — é muito diferente. Dentes e implantes que estão circundados por tecidos saudáveis estão associados a um biofilme que possui uma pequena quantidade de cocos Gram positivos e bastonetes. Áreas com extensa inflamação periodontal e peri-implantar abrigam biofilmes com grande número de bactérias anaeróbicas Gram negativas^{5,16}.

Sob um acúmulo de placa e num período de tempo longo bastante para o desenvolvimento de infecções, lesões podem progredir para os tecidos ao redor dos implantes, assim como nos dentes. Peri-implantite, contudo, pode não se desenvolver em todos os sítios peri-implantares com mucosite, assim como a periodontite pode não se desenvolver em todos os sítios com gengivite¹⁴.

A prevalência da peri-implantite não é conhecida até o presente; a frequência global, contudo, tem sido reportada como da ordem de 5-8%⁶. Nesse estudo, de um total de 49 implantes avaliados, apenas 1 (2,04%) apresentou

peri-implantite, um pouco abaixo da frequência global, e 35 apresentaram sangramento em pelo menos uma face. O mesmo paciente, após reavaliação de 10 meses, mostrou PS<2mm, ausência de supuração, mesmo com grande acúmulo de placa devido à dificuldade de controle adequado pelo paciente.

Resultados de pesquisas mostram que a terapia de suporte periodontal, feita em intervalos regulares, pode, pelo menos por um certo tempo, compensar o padrão de higiene bucal pessoal “deficiente”. A respeito disso, tem sido demonstrado que, após a instrumentação radicular, a microbiota subgengival fica significativamente alterada em quantidade e qualidade, e que o restabelecimento da doença associada à microbiota subgengival pode levar vários meses¹¹.

A terapia de manutenção periodontal tem demonstrado claramente que uma cuidadosa supervisão profissional pós-terapêutica é parte integrante do tratamento e provou ser eficaz ao longo do tempo, com as consultas periódicas de retorno, de acordo com as necessidades de cada paciente¹¹.

A necessidade de manutenção a longo prazo dos implantes tem sido amplamente aceita na Implantodontia, ainda que o intervalo ideal de retorno não tenha sido determinado⁷. A periodicidade das consultas de retorno e a complexidade da terapia de suporte dependem da avaliação do risco individual de cada paciente²⁶. Desde que lesões inflamatórias similares responsáveis pela perda óssea ao redor dos implantes têm sido demonstradas, o implantodontista deve monitorar e oferecer apropriada manutenção aos indivíduos reabilitados com implantes osseointegráveis¹⁰.

CONSIDERAÇÕES FINAIS

Dentro das limitações desse trabalho, pode-se concluir que:

- Os pacientes reabilitados na maxila demonstraram maior dificuldade no controle da placa, independentemente da face e do tipo de implante (convencional ou zigomático).
- Pode-se observar que, dos 49 implantes avaliados, apenas 1 (2,04%) apresentou peri-implantite, respondendo bem ao tratamento.
- Baseado nos resultados encontrados, pode ser demonstrada a importância do monitoramento do paciente reabilitado com implantes através de um programa de terapia de suporte.

Evaluation of peri-implant tissues in patients rehabilitated with total fixed prostheses

ABSTRACT

The aim of this study was to evaluate the peri-implants tissues conditions in the patients whose maxillae and/ or mandibles were rehabilitated using implant supported total fixed prostheses in the Specialist Implantodontology Program at the Federal University of Bahia (UFBA). The sample comprised of eight patients and the following factors were analyzed: mobility, pain, probing depth, the amount of plaque present, the amount of bleeding, suppuration and the keratinized tissue. Of a total of 49 implants evaluated, only one presented periimplantitis (with suppuration and a probing depth of 6mm). The results confirmed the necessity of establishing a therapeutic support program for patients rehabilitated with osseointegrated implants.

KEYWORDS: Clinical parameters. Osseointegrated implants. Peri-implantit.

REFERÊNCIAS

1. Albrektsson T, Isidor F. Consensus report of session IV. In: Lang NP, Karring T, editors. Proceedings of the First European Workshop on Periodontology. London: Quintessence; 1994. p. 365-9.
2. Albrektsson T, Zarb G, Worthington P, Eriksson AR. The long-term efficacy of currently used dental implants: a review and proposed criteria of success. Int J Oral Maxillofac Implants. 1986 Summer;1(1):11-25.
3. Atassi F. Periimplant probing: Positives and Negatives. Implant Dent. 2002;11(4):356-62.
4. Barreto M, Leal M, Ribeiro AC, Bulhões MV. Monitoramento e manutenção em implantes zigomáticos. In: Lenharo A, Bezerra F, editor. Monitoramento e manutenção da saúde periimplantar. 1ª ed. São Paulo: Artes Médicas; 2009. cap. 12, p. 177-90.
5. Berglundh T, Lindhe J, Lang P, Mayfield L. Mucosite e Periimplantite. In: Lindhe J, editor. Tratado de periodontia clínica e implantologia oral. 3ª ed. São Paulo: Ed. Santos; 1997. cap. 44, p. 988-7.
6. Berglundh T, Persson L, Klinge B. A systematic review of the incidence of biological and technical complications in implant dentistry reported in prospective longitudinal studies of at least 5 years. J Clin Periodontol. 2002;29 Suppl 3:197-212.

7. Bauman GR, Mills M, Rapley JW, Hallmon WH. Clinical parameters of evaluation during implant maintenance. *Int J Oral Maxillofac Implants*. 1992 Summer;7(2):220-7.
8. Hämmerle CF, Berglundh T, Lindhe J, Ericsson I. A utilização de implantes na reabilitação oral: casos clínicos. In: Lindhe J, editor. *Tratado de periodontia clínica e implantologia oral*. 3ª ed. São Paulo: Ed. Santos; 1997. cap. 33, p. 690-713.
9. Hämmerle CF, Glauser R. Clinical evaluation of dental implant treatment. *Periodontol 2000*. 2004;34:230-9.
10. Lang NP, Mombelli A, Brägger U, Hämmerle CH. Monitoring disease around dental implants during supportive periodontal treatment. *Periodontol 2000*. 1996 Oct;12:60-8.
11. Lang PL, Bragger U, Tonetti M, Hammerle CF. Terapia Periodontal de Suporte (TPS). In: Lindhe J, editor. *Tratado de periodontia clínica e implantologia oral*. 3ª ed. São Paulo: Ed. Santos. 1997. cap. 27, p. 603-19.
12. Lang NP, Nyman SR. Supportive maintenance care for patients with implants and advanced restorative therapy. *Periodontol 2000*. 1994 Feb;4:119-26.
13. Lang NP, Loe H. The relationship between the width of keratinized gingiva and gingival health. *J Periodontol*. 1972 Oct;43(10):623-7.
14. Lang NP, Wilson TG, Corbet EF. Biological complications with dental implants: their prevention, diagnosis and treatment. *Clin Oral Implants Res*. 2000;11 Suppl 1:146-55.
15. Lindhe J, Berglundh T. A mucosa periimplantar. In: Lindhe J, editor. *Tratado de periodontia clínica e implantologia oral*. 3ª ed. São Paulo: Ed. Santos; 1997. cap. 29, p. 631-9.
16. Matos DAD. Diferentes sistemas de implantes podem influenciar a qualidade da microbiota periimplantar? In: Francischone CE, Nary Filho H, Dias DA, Lira HG, editor. *Osseointegração e tratamento multidisciplinar*. São Paulo: Quintessence; 2005. cap. 3, p. 35-53.
17. Meffert RM. Manutenção dos implantes dentários. In: Misch CE, editor. *Prótese sobre implantes*. São Paulo: Ed. Santos; 2006. cap. 29, p. 587-95.
18. Misch CE. *Prótese sobre implantes*. São Paulo: Ed. Santos; 2006.
19. Mish CE, Meffert RM. Escala de qualidade de saúde do implante: uma verificação clínica do contínuo processo saúde-doença. In: Mish CE, editor. *Prótese sobre implantes*. São Paulo: Ed. Santos, 2006. p. 596-603.
20. Misch CE, Perel ML, Wang HL, Sammartino G, Galindo-Moreno P, Trisi P, et al. Implant success, survival, and failure: The International Congress of Oral Implantologists (ICOI) Pisa Consensus Conference. *Implant Dent*. 2008 Mar;17(1):5-15.
21. Mombelli A, Mühle T, Brägger U, Lang NP, Bürgin WB. Comparison of periodontal and peri-implant probing by depth-force pattern analysis. *Clin Oral Implants Res*. 1997 Dec;8(6):448-54.
22. Mombelli A, Lang NP. Clinical parameters for the evaluation of dental implants. *Periodontology 2000*. 1994 Feb;4(1):81-6.
23. Mombelli A, Lang NP. The diagnosis and treatment of peri-implantitis. *Periodontol 2000*. 1998 Jun;17:63-76.
24. Pepelassi EA, Tsiklakis K, Diamanti-Kipiotti A. Radiographic detection and assessment of periodontal endosseous defects. *J Clin Periodontol*. 2000 Apr;27(4):224-30.
25. Shibli JA, Martins MC, Lotufo RFM, Marcantonio Jr E. O que é periimplantite? In: Lotufo RFM, Lascalca Jr. NT, editores. *Periodontia e Implantodontia - desmistificando a ciência*. São Paulo: Artes Médicas; 2004. p. 423-42.
26. Soares APF, Azoubel MCF, Bezerra F, Lenharo A. Monitoramento e manutenção da saúde periimplantar. 1ª ed. São Paulo: Ed. Santos; 2009.
27. Wennström J, Lindhe J. The role of attached gingiva for maintenance of periodontal health. Healing following excisional and grafting procedures in dogs. *J Clin Periodontol*. 1983 Mar;10(2):206-21.
28. Wennström J, Lindhe J. Plaque-induced gingival inflammation in the absence of attached gingiva in dogs. *J Clin Periodontol*. 1983 May;10(3):266-76.

Enviado em: dezembro de 2009
Revisado e aceito: novembro de 2010

Endereço para correspondência

Suzanne Mascarenhas Guerrera

Av. Garibaldi nº 1133, Centro Odonto-Médico Itamaraty sala 303
CEP: 40.170-130 – Ondina – Salvador / Ba
E-mail: suzanneguerrera@yahoo.com.br